1 例染色体 1p36 缺失综合征的产前诊断

任丛勉　郑来萍　卢建　何轶群*
(广东省妇幼保健院 医学遗传中心,广东 广州　511442)

【中图分类号】 R714.55　　【文献标识码】 B

1p36 缺失综合征(OMIM #607872)是由 1 号染色体短臂末端片段缺失所导致的先天性出生缺陷,呈常染色体显性遗传,是最常见的染色体末端缺失综合征,在新生儿中的发生率约为 1/5000[1,2]。1 号染色体短臂 3 区 6 带片段长达 30Mb,可导致该综合征的缺失区域差异较大。由于缺失片段的大小、位置以及涉及的基因不尽相同,其临床表现具有高度的个体差异性,主要包括发育迟缓智力障碍、肌张力减退、癫痫、视力问题、听力丧失、身材矮小、独特的面部特征、脑部发育异常、口面部裂口、先天性心脏缺陷、心肌病和肾功能异常[3]。虽然 1p36 缺失综合征国内外已有较多的报道,但在产前诊断领域的报道仍然较少。本研究应用染色体 G 显带核型分析及染色体微阵列技术检出 1p36.21-pter 缺失胎儿,探讨 1p36 综合征的临床表现,强调其产前诊断的必要性。

1　病例资料

1.1　基本资料　孕妇 21 岁,妊娠 12^{+4} 周天超声提示颈项透明层厚度(nuchal translucency,NT)3.5mm,静脉导管 a 波反向,可疑胎儿下颌短小。经过充分遗传咨询并知情选择后,孕妇于妊娠 19^{+} 周在超声引导下行经腹羊膜腔穿刺术抽取羊水 30ml,其中 20 ml 用于染色体 G 显带核型分析,10ml 用于行染色体微阵列检测。

1.2　研究方法

1.2.1　羊水细胞染色体 G 显带核型分析　将抽取的 20 ml 羊水按染色体 G 显带核型分析技术的标准操作流程双人双线进行培养、收获和显带,在显微镜下计数并选取染色体分散较好且分辨率在 320 条带纹以上的核型进行核型分析,按人类细胞遗传学国际命名体制(ISCN2016)确定染色体核型。

1.2.2　染色体微阵列检测　采用 Affymetrix 公司的 Cyto-scan 750k 芯片,严格按其提供的流程操作,使用 ChAS3.1.0.15 软件对数据进行分析,结果判读所参考的数据库包括 DGV 数据库、DECIPHER 数据库、OMIM 数据库、Cligene 数据库等。

2　结果

2.1　羊水染色体 G 显带核型分析结果　胎儿染色体 G 显带核型为 46,XN,del(1)(p36.2)(图 1)。因孕妇拒绝故未能行胎儿父母双方外周血染色体核型分析,因此不能判断该变异的来源。

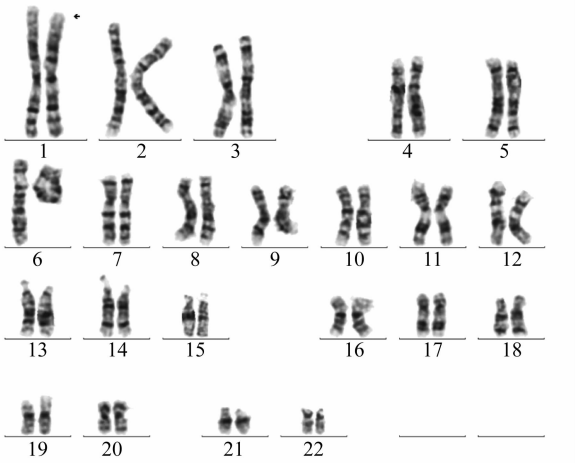

图 1　胎儿羊水染色体 G 显带核型分析结果

2.2　羊水染色体微阵列检测结果　羊水染色体微阵列分析(chromosomal microarray analysis,CMA)发现胎儿 1 号染色体 1p36.21-pter 位置发生缺失

DOI: 10.13470/j.cnki.cjpd.2020.04.020
* 通信作者:何轶群,E-mail:hyq3375@163.com

arr[hg19] 1p36.33p36.21(849,466-15,017,745)x1,片段大小约 14.2Mb,包含 254 个基因,其中包含 *MMP23B*、*GABRD*、*SKI*、*PRDM16* 等 29 个 OMIM 基因,为致病性拷贝数变异(copy number variation,CNV)。该缺失区域位于"1p36 缺失综合征(OMIM#607872)"区域内(图 2)。

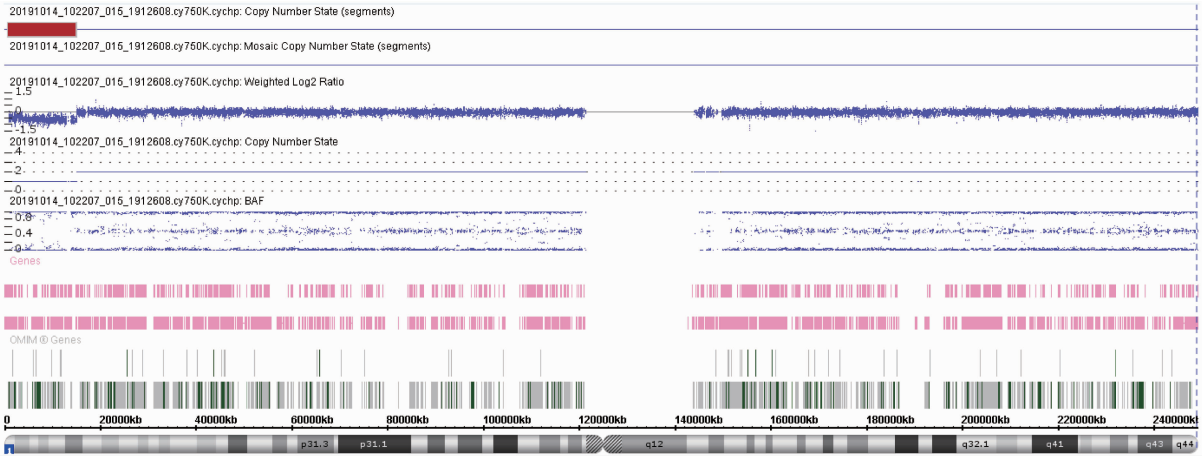

图 2 胎儿羊水染色体微阵列结果

3 讨论

首例 1p36 缺失综合征患者由 Hain 等[4]在 1980 年报道,该研究报道了 2 例 1p36 缺失伴随 15 号染色体部分重复的患者,因此该研究并未确认单纯 1p36 缺失的临床表型。1987 年 Magenis 等[5]首次报道了新发的单纯的 1p36 缺失综合征的病例,之后随着更多的单纯 1p36 缺失患者的报道,其独特的临床表型才被逐渐认识。

随着分子检测技术的不断发展,越来越多的 1p36 缺失综合征在产前诊断中被发现,但是由于遗传异质性和临床表型的个体差异性较大,对患者预后的判断和个体化治疗/护理方案的制定都带来了很大的挑战,遗传医生在进行遗传咨询时也显得较为困难。因此,1p36 缺失综合征表型-基因型的研究格外重要。Wu 等[6]对 30 例 1p36 缺失的病例进行了研究,总结出了远端(经典)关键区域(chr1:6 289 764-6 289 973),它包含了大多数影响 1p36 缺失综合征表型特征的基因。Kang 等[7]报告了 5 例 1p36 区域近端中间缺失的病例,涉及 1p36.23-1p36.11,片段大小 2.97~14.69Mb 不等,这些近端 1p36 缺失患者的表型与在经典 1p36 缺失患者中观察到的表型不同,包括产前和产后发育不足(多数为产后)、进食困难、癫痫发作、发育迟缓、心血管畸形、小头畸形、肢体畸形和特殊的面部畸形、包括额叶和顶突膨出、形状异常且向后旋转的耳朵、拱形眉毛和突出而宽大的鼻子,大多数患者也表现出多毛症状。

本研究中报道的病例发生缺失的片段为 1p36.21-pter,涉及范围较大,长度达 14.2Mb,包括全部的远端关键区域和大部分的近端关键区域,包含了 *MMP23B*、*GABRD*、*SKI*、*PRDM16*、*KCNAB2*、*PEX10*、*RERE*、*CASZ1* 等关键功能基因。*MMP23B* 编码参与骨骼基质吸收和骨骼重塑的金属蛋白酶,其单倍剂量不足被认为是导致 1p36 缺失综合征患者囟门晚期闭合的原因,与颜面部发育异常相关[8]。原癌基因 *SKI* 编码是一种具有转录调节功能的蛋白,其单倍剂量不足被认为会导致发育延迟、智力障碍、癫痫发作以及先天性心脏缺陷。*RERE* 基因编码广泛表达的核受体核心调节剂,在模式动物小鼠和斑马鱼的研究中发现,*RERE* 基因缺陷与 1p36 综合征的多种临床表型相关,包括发育迟缓、智力残疾、脑异常、视力问题、听力下降、肾异常、先天性心脏缺陷和心肌病[9,10]。*GABRD*、*KCNAB2*、*PEX10* 的单倍剂量不足被认为可能与癫痫发作相关[11-13]。*PRDM16*、*CASZ1* 基因的缺陷被认为可能导致心肌病和先天性心脏缺陷[14,15]。这些基因缺陷预测的临床表型与我们报道的胎儿的超声结果大致相符,包括 NT 增厚、静脉导管 a 波反向、可疑胎儿下颌短小,但这些表型都并不典型,不足以诊断。

虽然 1p36 缺失综合征是最为常见的染色体末端缺失综合征,但在产前诊断中的病例报道并不多见。这可能是由于缺失区域差异较大,以及存在表现度和外显率等原因使得临床表型存在个体差异,复杂多样。1p36 缺失综合征通过产前超声影像学最常被检出的临床表型包括心脏缺陷和颅脑发育异常[16-18],其他的表型包括发育迟缓、智力障碍、肌张力减退、癫痫、视力障碍、听力丧失等,很难通过现有技术手段在产前进行评估。再者,1p36 缺失综合征在胎儿期缺乏典型的临床特征,这也为产前诊断造成了一定的困难。本报告中的胎儿缺失片段为 14.2Mb,属于单纯末端缺失,羊水染色体核型分析和单核苷酸多态性微阵列(single nucleotide polymorphism array,SNP-array)均检测出了该变异。但是 10Mb 以下的缺失往往很难通过染色体核型分析检测出来,而单独的 SNP-array 又无法区分某些缺失是单纯缺失还是易位型缺失。

综上所述,1p36 缺失综合征临床表型复杂多样,存在个体差异。正确认识其临床表现,联合应用染色体核型 G 显带分析和 SNP-array 技术助于提高 1p36 缺失综合征的在产前诊断中的检出率,为指导遗传咨询提供更详细的信息。

参 考 文 献

[1] SHAFFER LG, LUPSKI JR. Molecular mechanisms for constitutional chromosomal rearrangements in humans[J]. Annu Rev Genet, 2000, 34: 297-329.

[2] HEILSTEDT HA, BALLIF BC, HOWARD LA, et al. Population data suggest that deletions of 1p36 are a relatively common chromosome abnormality[J]. Clin Genet, 2003, 64: 310-316.

[3] JORDAN VK, ZAVERI HP, SCOTT DA. 1p36 deletion syndrome: an update[J]. Appl Clin Genet, 2015, 8:189-200.

[4] HAIN D, LEVERSHA M, CAMPBELL N, et al. The ascertainment and implications of an unbalanced translocation in the neonate. Familial 1:15 translocation[J]. Aust Paediatr J, 1980, 16(3):196-200.

[5] MAGENIS RE, SHEHY R, LACEY D, et al. Small terminal deletion of chromosome 1 short arm in an infant with multiple anomalies: confirmation by in situ hyridization of rove p1-79[J]. Am J Hum Genet, 1987, 41:A130.

[6] WU Y Q, HEILSTEDT HA, BEDELL JA, et al. Molecular refinement of the 1p36 deletion syndrome reveals size diversity and a preponderance of maternally derived deletions[J]. Hum Mol Genet, 1999, 8(2):313-321.

[7] KANG SH, SCHEFFER A, OU Z, et al. Identification of proximal 1p36 deletions using array-CGH: a possible new syndrome[J]. Clin Genet, 2007, 72(4):329-338.

[8] GAJECKA M, YU W, BALLIF BC, et al. Delineation of mechanisms and regions of dosage imbalance in complex rearrangements of 1p36 leads to a putative gene for regulation of cranial suture closure[J]. Eur J Hum Genet, 2005, 13(2):139-149.

[9] KIM BJ, ZAVERI HP, SHCHELOCHKOV OA, et al. An allelic series of mice reveals a role for RERE in the development of multiple organs affected in chromosome 1p36 deletions[J]. PLoS One,2013,8(2):e57460.

[10] PLASTER N, SONNTAG C, SCHILLING TF, et al. REREa/Atrophin-2 interacts with histone deacetylase and Fgf8 signaling to regulate multiple processes of zebrafish development[J]. Dev Dyn, 2007, 236(7):1891-1904.

[11] WINDPASSINGER C, KROISEL PM, WAGNER K, et al. The human gamma-aminobutyric acid A receptor delta (GABRD) gene: molecular characterisation and tissue-specific expression[J]. Gene, 2002, 292(1-2):25-31.

[12] PERKOWSKI JJ, MURPHY GG. Deletion of the mouse homolog of KCNAB2, a gene linked to monosomy 1p36, results in associative memory impairments and amygdala hyperexcitability[J]. J Neurosci, 2011, 31(1):46-54.

[13] ÕIGLANE-SHLIK E, PUUSEPP S, TALVIK I, et al. Monosomy 1p36-a multifaceted and still enigmatic syndrome: four clinically diverse cases with shared white matter abnormalities[J]. Eur J Paediatr Neurol, 2014, 18(3):338-346.

[14] ARNDT AK., SCHAFER S, DRENCKHAHN JD, et al. Fine mapping of the 1p36 deletion syndrome identifies mutation of PRDM16 as a cause of cardiomyopathy[J]. Am J Hum Genet, 2013, 93(1): 67-77.

[15] LIU Z, LI W, MA X, et al. Essential role of the zinc finger transcription factor Casz1 for mammalian cardiac morphogenesis and development[J]. J Biol Chem, 2014, 289(43):29801-29816.

[16] 吴坚柱,何志明,林少宾,等.一例心脏缺陷胎儿染色体 1p36.3 微缺失的产前诊断[J].中华医学遗传学杂志,2016,33(3):353-356.

[17] 季修庆,胡焕然,王艳,等.两例染色体 1p36 缺失综合征胎儿的产前诊断[J].中华医学遗传学杂志,2017,34(6):853-856.

[18] 吴东,李涛,侯巧芳,等.1 例 1p36 微缺失综合征的产前诊断及遗传学分析[J].中华实用诊断与治疗杂志,2018,32(1):74-76.

(收稿日期:2020-08-19)

编辑:宋文颖